

SOCIETÀ OTALMOLOGICA ITALIANA
(ENTE MORALE R. D. 9 LUGLIO 1924 E 30 MARZO 1931)

S. PIERMAROCCHI *, M. PROCIDANO **, E. MIDENA *, T. SEGATO *

Centro per lo studio ed il trattamento della retinopatia diabetica e delle vasculopatie oculari

* Istituto di Clinica Oculistica dell'Università di Padova

Direttore: Prof. F. Moro

** Ist. di Semeiotica Medica dell'Università di Padova

LE OCCLUSIONI VENOSE RETINICHE DI RAMO

ESTRATTO
DAGLI ATTI DEL LXIII CONGRESSO
DELLA SOCIETÀ OTALMOLOGICA ITALIANA
TAORMINA NAXOS - 28-31 OTTOBRE 1985

NUOVA CASA EDITRICE L. CAPPELLI S.p.A. - BOLOGNA

LE OCCLUSIONI VENOSE RETINICHE DI RAMO

S. PIERMAROCCHI *, M. PROCIDANO **, E. MIDENA *, T. SEGATO *

Centro per lo studio ed il trattamento della retinopatia diabetica e delle vasculopatie oculari

* Istituto di Clinica Oculistica dell'Università di Padova

Direttore: Prof. F. Moro

** Ist. di Semeiotica Medica dell'Università di Padova

Le occlusioni venose retiniche di ramo rappresentano una delle più frequenti vasculopatie oculari. La loro incidenza è di circa tre volte superiore a quella delle occlusioni venose centrali. La fascia di età più frequentemente interessata va dai 50 ai 70 anni essendo circa il 50% dei soggetti affetto da ipertensione arteriosa, percentuale che non si discosta da quella riscontrata tra la popolazione normale nella stessa fascia di età.

Le due principali complicanze tardive in grado di compromettere la capacità visiva del soggetto sono rappresentate dalla neovascolarizzazione retinica e dall'edema maculare. Il trattamento laser nel settore retinico interessato è in grado, nella maggioranza dei casi, di far regredire la proliferazione neovascolare; alcuni Autori sostengono che allo scopo di ottenere una riduzione dell'edema maculare il trattamento fotocoagula-

tivo vada eseguito anche in assenza di neovascolarizzazione. I risultati sino ad oggi riportati nella letteratura non permettono tuttavia di formulare criteri omogenei circa le indicazioni al trattamento fotocoagulativo dell'affezione.

Con l'intento di valutare la storia naturale, la prognosi visiva, le complicanze dell'affezione e l'efficacia del trattamento fotocoagulativo, sono stati in questo studio esaminati 48 soggetti affetti da occlusione venosa retinica di ramo.

I pazienti reclutati presentavano un'occlusione venosa retinica di ramo insorta almeno 6 mesi prima dell'immissione nello studio; risultavano suddivisi in 20 maschi e 28 femmine; l'età in cui era stata formulata la diagnosi variava da 38 a 77 anni, con una media di 60 anni. Ogni paziente veniva sottoposto periodicamente (almeno ogni 6 mesi) ad una visita oculistica completa nella quale

veniva rilevato il visus, il tono oculare, veniva esaminato il segmento anteriore ed il fundus ed era eseguito un esame fluoroangiografico. La distribuzione della lesione fra i due occhi non rivelava una particolare predilezione di lato, interessando in 23 casi l'occhio destro ed in 25 il sinistro. Dal punto di vista topografico il ramo più frequentemente interessato risultava essere il temporale superiore (50%), seguito dal temporale inferiore (33%), in 4 casi poi esisteva un contemporaneo interessamento dei due rami temporali. È nostra opinione che la bassa incidenza di trombosi delle diramazioni venose nasali, sia almeno in parte imputabile alla scarsa sintomatologia soggettiva presente in questi casi. I pazienti sono stati seguiti per un periodo medio di 30 mesi (Fig. 1). Gli esami oftalmoscopico e fluoroangiografico permettevano di individuare una capillaropatia di tipo prevalentemente ischemico in 37 ca-

Fig. 1

— 48 pazienti, 20 maschi e 28 femmine	
— età media: 60 anni (58-77)	
— settore interessato:	
TS	24 (50%)
TI	16 (33%)
TS+TI	4 (9%)
NI	2 (4%)
NS	1 (2%)
TS+NS	1 (2%)
	48 (100%)
— Follow-up medio di 30 mesi	

si, mentre in 7 casi erano predominanti le alterazioni di tipo essudativo; in 4 occhi, a causa dell'intorbidamento vitreale non è stato possibile effettuare una sicura classificazione del tipo di danno retinico. Allo scopo di confrontare i nostri dati con quelli della letteratura abbiamo riunito i dati relativi all'acuità visiva, valutata all'inizio dello studio, in 3 gruppi (Fig. 2): al primo gruppo con visus uguale o superiore a 5/10 appartenevano 24 pazienti, 12 al secondo gruppo con visus compreso tra 4/10 e 2/10, 12 al terzo con visus uguale od inferiore ad 1/10. La distribuzione percentuale da noi riscontrata tra i vari gruppi non si discosta da quella riferita da altri Autori.

Fig. 2

VISUS		Michel & Gass
da 10/10 a 5/10	24 (50%)	55%
da 4/10 a 2/10	12 (25%)	28%
1/10 o meno	12 (25%)	19%
	48 (100%)	

Durante lo studio sono state riscontrate le seguenti complicanze: un significativo edema maculare nella metà dei soggetti, in 20 occhi era presente una neovascolarizzazione retinica, in nessun caso è stata osservata una neovascolarizzazione papillare, in 1 caso ove l'occlusione interessava i due rami temporali era

Fig. 3

complicanze:	
— edema maculare	24 (50%)
— neovascolarizzazione ret.	20 (42%)
— emorragia vitreale	4 (8%)
— distacco trazionale	1 (2%)
— rubeosis iridis	1 (2%)

Fig. 4

Tipo di neovascolarizzazione nelle occlusioni venose retiniche di branca (BRVO) e centrali di tipo ischemico (HR).

	BRVO	HR
NV iride	1,6%	57,7%
NV angolo	0,5%	47,4%
glaucoma NV	0%	33,3%
NV disco	11,5%	5,1%
NV retina	24,1%	7,7%

NV di qualsiasi tipo	28,8%	66,7%
	(191 occhi)	(78 occhi)

S.S. Hayreh et al., 1983.

presente una rubeosis iridea. Questi dati non si discostano da quelli riferiti in un recente lavoro di Hayreh ove viene valutata la frequenza dei vari tipi di neovascolarizzazione in 191 occhi affetti da occlusione venosa retinica di branca (Figg. 3, 4). È possibile osservare che nella maggior parte dei casi la neovascolarizzazione interessa la retina, al contrario di quanto avviene con le occlusioni venose centrali di tipo ischemico ove la neovascolarizzazione coinvolge prevalentemente il segmento anteriore.

31 occhi sono stati sottoposti a trattamento fotocoagulativo nell'area retinica interessata dall'occlusione. Indicazioni al trattamento sono state considerate indipendentemente la presenza di una neovascolarizzazione retinica, estese e confluenti aree

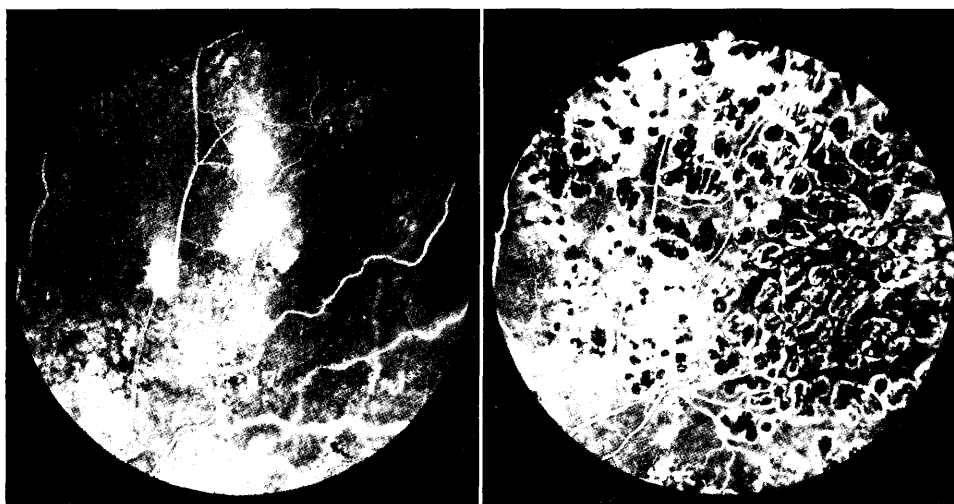


Fig. 5

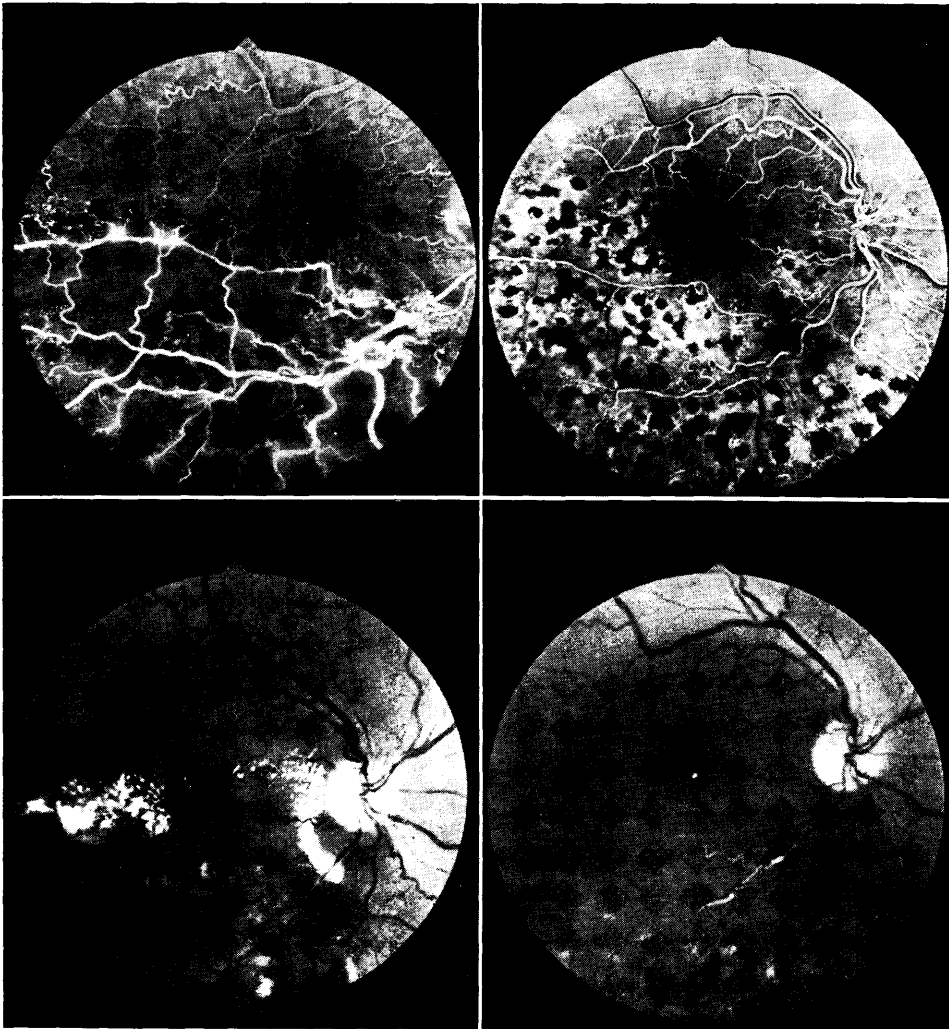


Fig. 6

di ischemia e la presenza di un edema maculare persistente con un'acutezza visiva inferiore a 5/10. In 20 occhi era presente una neovascolarizzazione retinica, in 14 un marcato edema maculare. Dopo il trattamento non si è osservata la comparsa di alcuna significativa complicanza. In

19 occhi su 20 si è ottenuta la regressione dei neovasi (Fig. 5), l'edema e l'essudazione maculari si riducevano significativamente in tutti i casi sia che il trattamento fosse stato esteso all'intero settore retinico interessato dall'occlusione sia che fosse stato limitato alle sole aree ischemi-

che (Fig. 6). È stato perciò valutato il visus prima e dopo il trattamento e considerando significative variazioni in più o in meno di almeno 2 caratteri dell'ottotipo di Snellen, abbiamo potuto registrare i seguenti dati: nella maggioranza dei casi il visus non subiva sostanziali modifiche, migliorava di almeno 2 caratteri nel 20% dei casi circa, mentre peggiorava in un solo degli occhi trattati (Fig. 7).

Suddividendo i pazienti in tre gruppi

Fig. 7

variazione del visus dopo trattamento fotocoagulativo:

— migliorato	6 (19%)
— peggiorato	1 (3%)
— stazionario	24 (78%)
	31 (100%)

in rapporto al visus con i criteri sopra descritti, si è potuto osservare un incremento percentuale nel gruppo con visus migliore, al quale apparteneva

alla fine del follow-up il 68% dei soggetti (Fig. 8).

Fig. 8

VISUS	iniziale:	finale:
da 10/10 a 5/10	17 (55%)	21 (68%)
da 4/10 a 2/10	9 (29%)	6 (19%)
1/10 o meno	5 (16%)	4 (13%)
	31 (100%)	31 (100%)

Nonostante il limitato numero di soggetti studiati non ci permetta di trarre definitive conclusioni, dai nostri dati emerge che il trattamento fotocoagulativo non solo è in grado di provocare la regressione della neovascolarizzazione, ma è pure efficace nel determinare la riduzione dell'edema maculare. Questo fenomeno ripercuotendosi favorevolmente sull'acuità visiva, giustifica la scelta del trattamento fotocoagulativo anche in quei casi in cui, pur non riscontrandosi una neovascolarizzazione, la presenza di un edema maculare può indurre una significativa compromissione della capacità visiva.

RIASSUNTO

Gli Autori hanno effettuato uno studio su 48 pazienti affetti da occlusione venosa retinica di ramo. È stata valutata l'efficacia del trattamento fotocoagulativo con particolare riguardo alla prognosi visiva, sia nelle forme con neovascolarizzazione che nei casi che presentavano esclusivamente edema maculare. Gli Autori concludono che il trattamento laser oltre a determinare una risoluzione della neovascolarizzazione in quasi tutti i casi, è anche in grado di provocare una sensibile riduzione dell'edema maculare che si ripercuote positivamente sulla acuità visiva.

Parole chiave: *Occlusione venosa retinica di ramo, edema maculare, neovascolarizzazione, laser, prognosi visiva.*

SUMMARY

The authors studied 48 patients affected by branch retinal vein occlusion. The effectiveness of photocoagulation treatment was evaluated, particularly as far as the visual outcome is concerned, either in those cases where a neovascularization was evident or in those cases showing macular edema only. The authors conclude that laser treatment can lead to a regression of neovascularization in almost all cases. They also emphasize that even in those eyes with macular edema photocoagulation can significantly reduce exudation, thus positively influencing visual acuity.

Key words: *Branch retinal vein occlusion, macular edema, neovascularization, laser treatment, visual prognosis.*

BIBLIOGRAFIA

- 1) Demeler U.: *Management of retinal venous occlusion*, « Ophthalmologica », Basel 180, 61, 1980.
- 2) Gutman F.A., Zegarra H., Rauer A., Zakov N.: *Photocoagulation in retinal branch vein occlusion*, « Ann. Ophthalmol. », 13, 1359, 1981.
- 3) Hayreh S.S.: *Classification of central retinal vein occlusion*, « Ophthalmology », 90, 458, 1983.
- 4) Michels R.G., Gass J.D.M.: *The natural course of retinal branch vein obstruction*, « Trans. Am. Acad. Ophthalmol. Otolaryngol. », 78, 166, 1974.
- 5) Snelling J.B., Nisbet R.M.: *Retinal branch vein occlusion*, « Ann. Ophthalmol. », 13, 1273, 1981.
- 6) Wetzig P.C.: *The treatment of acute branch vein occlusion by photocoagulation*, « Am. J. Ophthalmol. », 87, 65, 1979.