

Confronto tra ecografia e Tomografia Computerizzata nella valutazione delle recidive neoplastiche dei tessuti molli superficiali

Alberto TREGNAGHI - Lorenzo BIDOLI - Alessandro DE CANDIA
Luigi PESCARINI - Leopoldo RUBALTELLI - Carlo Riccardo ROSSI*
Antonella VECCHIATO* - Pier Carlo MUZZIO

Trentasette casi sospetti per recidiva di tumore delle parti molli sono stati analizzati con ecografia e Tomografia Computerizzata (TC) allo scopo di stabilire quale metodica consenta l'approccio diagnostico più valido. Gli esami sono stati condotti in tempi ravvicinati impiegando sonde ecografiche ad alta frequenza e TC di III generazione. Tutti i casi sono stati controllati con biopsia su pezzo operatorio o con esame citologico. L'ecografia ha consentito di identificare tutte le 37 lesioni sia come recidiva sia come aree di fibrosi (100% veri positivi e veri negativi), la TC, invece, ha dimostrato la lesione in 30 casi (81%), identificando tutte le lesioni di dimensioni superiori a 2 cm, ma non rilevando 7 delle 14 lesioni inferiori a 2 cm. Inoltre la TC non ha correttamente diagnosticato 2 delle 30 lesioni (1 falso positivo e 1 falso negativo). I criteri diagnostici dell'ecografia risultano pertanto più affidabili di quelli della TC, soprattutto nelle lesioni più piccole, quindi con beneficio più rilevante nelle fasi immediatamente seguenti la terapia.

La TC mantiene comunque il ruolo prioritario nello studio della diffusione della malattia a distanza e nella valutazione locale in caso di sospetto coinvolgimento osseo.

PAROLE CHIAVE: Parti molli superficiali, recidive neoplastiche - Parti molli superficiali, ecografia - Parti molli superficiali, TC.

Tumor recurrences in superficial soft tissues. Comparative adequacy of ultrasonography and Computed Tomography.

Thirty-seven superficial soft-tissue recurrences were evaluated with ultrasonography (US) and Computed Tomography (CT) to assess the correct diagnostic approach. US and CT examinations were performed at the same time. High-frequency US probes and a third-generation CT scanner were employed; all the lesions underwent also histology or cytology. US correctly identified as recurrences or fibrous tissue all the 37 lesions, whereas CT diagnosed 30 lesions only. Seven of the 14 recurrences < 2 cm diameter were not demonstrated.

In conclusion, US provides more reliable information than CT relative to small lesions, which suggests that US must be performed just after therapy. Nevertheless, when bone involvement is suspected, CT is required and its use is also suggested to monitor distant metastases.

KEY WORDS: Superficial soft tissues, tumor recurrences - Superficial soft-tissues, US - Superficial soft tissue, CT.

Introduzione

Le lesioni neoplastiche dei tessuti superficiali presentano elevata incidenza delle recidive dopo asportazione chirurgica, anche a pochi mesi dall'intervento [4, 8, 13, 16].

A causa della relativamente modesta diffusione delle apparecchiature a RM, per le quali è da appurare il contributo nello studio delle recidive [2, 7], ancora oggi ricade sull'ecografia e sulla TC la maggior parte degli studi di diagnostica e di stadiazione dei pazienti con sospetto di recrudescenza della malattia tumorale nella sede del primitivo intervento [3, 6, 10, 15, 17, 18].

Nella scelta tra ecografia e TC [5, 11, 14, 19], l'indicazione all'utilizzazione di una delle due metodiche scaturisce spesso più dalla disponibilità che dalla conoscenza degli apporti specifici delle stesse.

Nel tentativo di trovare la giustificazione per l'approccio diagnostico appropriato nel caso di sospetta recidiva neoplastica nei tessuti molli superficiali, sono state studiate 37 sospette lesioni neoplastiche confrontando i contributi offerti dalle due metodiche.

Materiale e metodi

Ventidue pazienti con complessive 37 lesioni sospette di recidiva sono stati prima sottoposti ad esame ecografico con apparecchiature Ansaldo AU 530, General Electric CT 2800 e Dasonics Spectra, dotate di sonde da 7,5 e 10 MHz meccaniche ed elettroniche e quindi a esame TC con apparecchiature Siemens DRH e Philips Thomoscan LX, prima e dopo introduzione del mdc a bolo.

Il tipo istologico delle lesioni studiate è stato accertato con esame biotico sul pezzo operatorio o con esame citologico mediante agoaspirato.

Per tre pazienti i foci della recidiva erano multipli e bene distinguibili l'uno dall'altro, tali da poter essere considerati come lesioni a sé stanti.

Risultati

Delle complessive 37 lesioni l'ecografia ne ha identificate 37 e la Tomografia Computerizzata 30 con corrispondente sensibilità del 100% per l'ecografia e dell'81,08% per la TC.

TABELLA I. — Sensibilità di US e TC nelle lesioni focali delle parti molli. *US and CT sensitivity in focal lesions of soft tissues.*

Diametro lesione (cm)	N. lesioni	Ecografia (%)	TC (%)
<2	14	100	50
>2	23	100	100
Totale	37	100	81

Quattordici lesioni hanno presentato dimensioni comprese tra 4 mm e 2 cm, 23 dimensioni superiori a 2 cm.

La diagnosi della presenza della lesione in funzione del suo diametro massimo è riportata nella tabella I in percentuali.

Dalla valutazione dei dati relativi emerge che per foci inferiori a 2 cm il contributo della TC è stato di gran lunga inferiore a quello dell'ecografia.

Per le lesioni di dimensioni superiori a 2 cm, entrambe le metodiche hanno offerto la precisa indicazione della presenza della neoplasia che era frequentemente diagnosticabile anche all'esame clinico.

Delle complessive 37 lesioni riconosciute all'ecografia, 35 sono state correttamente diagnosticate come recidive neoplastiche e 2 come fibrosi con una percentuale del 100%. La TC, per contro, ha correttamente identificato la natura di 28 delle 30 lesioni riconosciute (93,3%).

Discussione

In seguito a rilievi clinici che dimostrano lesioni a carattere nodulare nella sede del primitivo intervento, è importante appurare quanto compete a esiti cicatriziali e quanto a eventuali foci della recidiva.

L'ecografia ha apportato un contributo migliore rispetto

alla Tomografia Computerizzata nella valutazione sia della presenza sia della natura della lesione, indipendentemente dalla sede e dalle dimensioni della neoplasia.

In base alla nostra esperienza la maggior sensibilità dell'ecografia è da attribuirsi alla capacità di studiare il distretto anatomico in esame in modo multiplanare riducendo il rischio di tralasciare piccole localizzazioni.

La TC, per ricavare il contenuto informativo corrispondente, richiederebbe l'esame ad alta risoluzione con spessore dello strato assai sottile, difficilmente proponibile specie quando si presentino cicatrici chirurgiche estese per oltre 30 cm.

L'attribuzione della lesione a recidiva, a fibrosi o a tessuto di granulazione, dipende essenzialmente, per quanto riguarda l'ecografia, dall'aspetto morfologico che per le forme neoplastiche corrisponde a una formazione nodulare, con ecostruttura ipoecogena, a limiti netti (fig. 1A).

Il corrispettivo quadro TC è di lesione a contorni poco definiti ed irregolari, che assume intensamente il mdc in area spesso più estesa di quanto appaia al quadro ecografico (fig. 1B).

La discrepanza morfologica tra i due aspetti, a nostro giudizio, è riconducibile alla capacità dell'esame ecografico di discriminare il tessuto fibroso e di granulazione dalla recidiva dimostrando con netta delimitazione l'area di appartenenza della neoplasia. Contrariamente a quanto riportato per le forme primitive, per le quali l'aspetto irregolare e frastagliato dei contorni è indicativo della malignità, del tipo infiltrativo, nella nostra esperienza tutte le lesioni recidive hanno presentato limiti netti all'ecografia (fig. 1A). Tale quadro è giustificato dalla conferma istologica di presenza di abbondante tessuto fibroso che circonda la recidiva e costituisce una barriera alla crescita della stessa (fig. 2D).

All'esame TC, invece, l'area di contrast-enhancement appartiene non solo alla lesione neoplastica, ma anche al tessuto di granulazione che la circonda (fig. 2B, C).

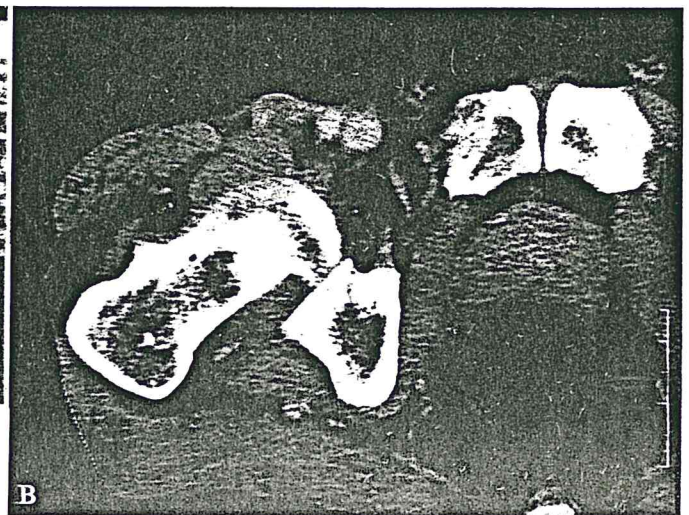
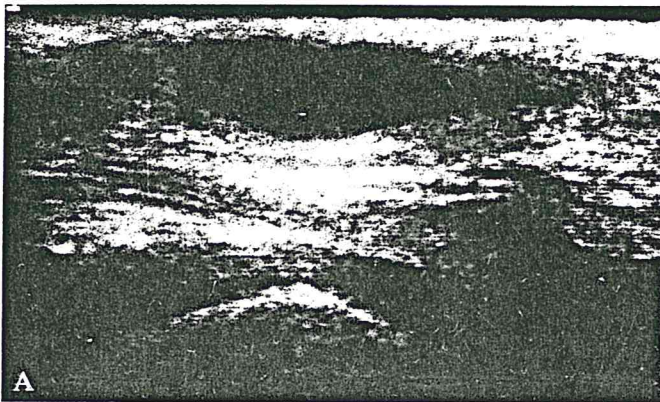


Fig. 1. — Recidiva di sarcoma indifferenziato. A) Ecografia: la lesione ipoecogena, a limiti netti, localizzata nella sede sottocutanea, a ridosso delle strutture vascolari dell'inguine. B) Il corrispettivo quadro TC evidenzia un'area ad elevato contrasto, a contorni poco definiti.

Sarcomatous relapse. A) US shows a hypoechoic, clear-cut superficial lesion, contiguous to the vascular structures. B) The same case on CT appears as a high-contrast area with slurred outline.

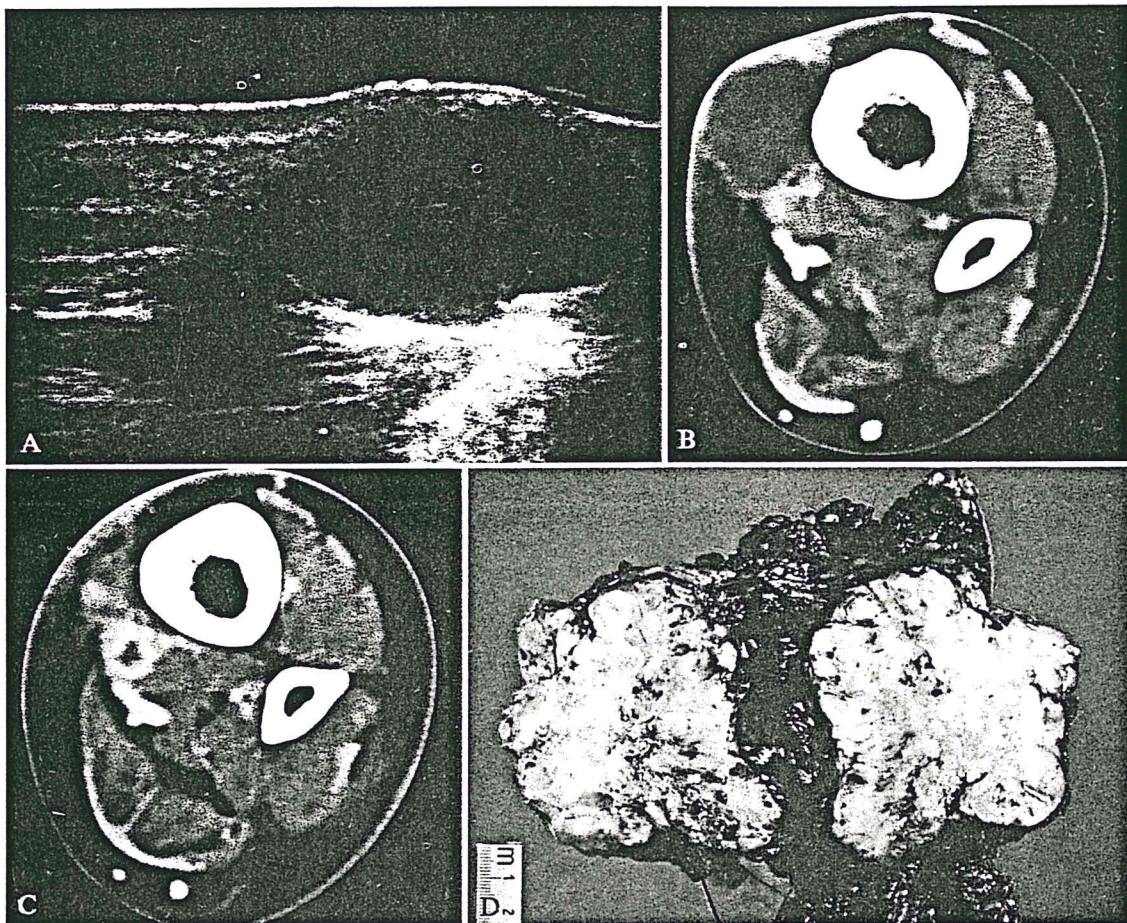


Fig. 2. — A) Ecografia: i due foci di recidiva con maggior asse di 30 e 15 mm presentano limiti netti. B, C) TC: entrambe le lesioni risultano circondate da tessuto più denso dopo contrasto. D) La sezione del pezzo operatorio evidenzia la massa neoplastica bene delimitata da sottili fasci di tessuto fibroso.
A) US: two relapses of 30 and 15 mm of diameter are well delineated. B, C) CT: both lesions, after contrast enhancement are rounded by dense tissue. D) The anatomical features of the mass, after surgery, show thin bundles of fibrous tissue all around the neoplasm.

La maggiore specificità dell'ecografia si traduce, quindi, nella capacità della migliore valutazione delle dimensioni e dei rapporti della lesione con le strutture viciniori; in particolare, in 2 casi in cui la recidiva risultava inferiore ai 2 cm, l'ecografia ha chiaramente evidenziato la presenza di sottili piani di clivaggio con i vasi contigui. La TC, negli stessi, non riuscendo a distinguere con precisione i limiti della lesione, evidenziava un'area di contrast-enhancement inglobante addirittura il fascio vascolare. In virtù dell'apporto degli US è stato pertanto possibile eseguire una resezione chirurgica distrettuale con risparmio delle strutture vascolari.

Concordemente alla letteratura, anche se non vi sono verifiche nella casistica presentata, la TC risulta, invece, vantaggiosa nelle lesioni che si sviluppano a ridosso dell'osso ai fini della valutazione di eventuale infiltrazione [1, 9, 12].

In 1 caso di liposarcoma bene differenziato, di circa 8 cm di diametro, localizzato tra i fasci muscolari della co-

scia, l'esame ecografico ha riscontrato per la recidiva ecogenicità elevata, pressoché analoga a quella dei muscoli; in questa situazione la lesione è stata riconosciuta solo per le sue considerevoli dimensioni già sospettate all'esame clinico e per la presenza di una sottile linea limitante, difficilmente individuabile.

Se tale lesione fosse stata studiata ecograficamente quando era di dimensioni inferiori a 2 cm verosimilmente non sarebbe stata riconosciuta; l'esame TC per contro ha offerto la precisa identificazione del liposarcoma recidivo grazie alla discrepanza densitometrica dovuta all'abbondante contenuto lipidico proprio delle forme meglio differenziate rispetto ai tessuti muscolari nei quali risultava inglobata.

Ci si chiede, per altro; se e quanto facilmente la stessa lesione si sarebbe identificata alla TC, nel caso in cui, invece di presentare lo sviluppo intramuscolare, si fosse localizzata superficialmente, nel tessuto adiposo sottocutaneo.

Conclusioni

Nella nostra esperienza l'ecografia è da considerare più affidabile della TC in termini sia di sensibilità sia di specificità per lesioni recidive delle parti molli superficiali, specie quando queste presentino dimensioni inferiori a 2 cm; appare anche più precisa per evidenziare i rapporti della lesione con le strutture contigue, fatta eccezione per l'osso, dove la TC consente l'analisi strutturale che, come è noto, non è possibile con l'ecografia.

L'ecografia, inoltre, non risente degli eventuali artefatti

da punti metallici spesso presenti nei pazienti già sottoposti a intervento.

Tuttavia nello studio delle recidive superficiali non va sottovalutato l'esame complessivo loco-regionale, in ordine allo stato delle stazioni linfonodali. In questo, se spetta all'ecografia l'approccio iniziale per l'identificazione della lesione sulla cicatrice, compete il passo successivo alla TC soprattutto nella prima fase di follow-up. Per i tempi successivi la duttilità dell'ecografia appare sufficiente per dedurre delle informazioni complete sullo stato locale della malattia.

Bibliografia

- 1) Balconi G, Terruzzi PL, Ulivi M: Possibilità dell'ecografia nello studio delle tumefazioni delle parti molli superficiali. *Radiol Med* 70: 878-880, 1984.
- 2) Bartolozzi C, Caramella D, Bayon S: Diagnostica per immagini delle neoplasie dei tessuti molli. In: "Imaging - US Avanzamenti '90". Masson, Milano 65-76, 1990.
- 3) Bernardino ME, Jing BS, Thomas JL: The extremity soft-tissue lesion: a comparative study of ultrasound Computed Tomography, and Xeroradiography. *Radiology* 139: 53-59, 1981.
- 4) Brennan MF: Management of extremity soft-tissue sarcoma. *Am J Surg* 158: 71-78, 1989.
- 5) Campani R, Lombardi M, Alerci M: Radiological approach to soft tissue masses. *Radiology Today*. Springer, Berlin, 2: 212-221, 1983.
- 6) Caprio F, Cerioni M, Giacomucci G: Possibilità di tipizzazione dei liposarcomi con la TC. *Radiol Med* 74: 221-224, 1987.
- 7) Choi H, Varma DG, Fornage BD: Soft-tissue sarcoma: MR Imaging vs sonography for detection of local recurrence after surgery. *AJR* 157: 353-358, 1991.
- 8) Gennari L: Tumori delle parti molli: aspetti clinici. *Radiol Med* 70: 872-874, 1984.
- 9) Glasier CM, Seibert JJ, Williamson SL e Coll: High resolution ultrasound characterisation of soft tissue masses in children. *Pediatr Radiol* 17: 233-237, 1987.
- 10) Gozzi G, Bazzocchi M, Cova MA: La diagnostica strumentale delle tumefazioni superficiali non ghiandolari. *Radiol Med* 73: 212-216, 1987.
- 11) Hermann G, Yeh H, Schwartz I: Computed tomography of soft-tissue lesions of the extremities, pelvic, and shoulder girdles: sonographic and pathological correlations. *Clin Radiol* 35: 193-202, 1984.
- 12) Kaplam PA, Matamoros A, Anderson JC: Sonography of musculoskeletal system. *AJR* 155: 237-245, 1990.
- 13) Kerns LL, Simon MA: Surgical theory, staging, definitions and treatment of musculoskeletal sarcomas. *Surg Clin North Am* 63: 671-696, 1983.
- 14) Levine E, Lee KR, Neff JR: Comparison of Computed Tomography and other imaging modalities in the evaluation of musculoskeletal tumors. *Radiology* 131: 431-437, 1979.
- 15) Murphy WA, Gilula LA, Destouet JM: Musculoskeletal system. In: Lee e Coll (eds) "Computed Body Tomography", pag 453-515. Raven Press, New York, 1983.
- 16) Stener B: Diagnosi e terapia dei tumori delle parti molli. *Chir Org Mov* 73: 1-3, 1988.
- 17) Weekes RG, McLeod RA, Reiman HM: CT of soft-tissue neoplasm. *AJR* 144: 355-360, 1985.
- 18) Weinberger G, Levinsohn EM: Computed Tomography in the evaluation of sarcomatous tumors of the thigh. *AJR* 130: 115-118, 1978.
- 19) Yeh H, Rabinowitz J: Ultrasonography of extremities and pelvic girdle and correlation with Computed Tomography. *Radiology* 143: 519-525, 1982.

Dr. A. Tregnaghi
Istituto di Radiologia dell'Università
Via Giustiniani 2
35100 Padova PD
Tel. 049/8212356